УНИВЕРЗИТЕТСКА КЛИНИКА ЗА ДИГЕСТИВНА ХИРУРГИЈА-СКОПЈЕ

КОЛОРЕКТАЛЕН КАРЦИНОМ

Алгоритам и консензуален принцип

Проф.Д-р Ѓорѓи Јота FACS

Вовед

EURECCA colorectal:

Мултидисциплинарен третман:

Европска консензуална конференција за колон&ректум

European Journal of Cancer (2014) 50, 1.e1–1.e34

Available at www.sciencedirect.com

ScienceDirect

journal homepage: www.ejcancer.com

ELSEVIER

EJC

Position Paper

EURECCA colorectal: Multidisciplinary management: European consensus conference colon & rectum ☆

Cornelis J.H. van de Velde [a,*], Petra G. Boelens [b], Josep M. Borras [c], Jan-Willem Coebergh [d], Andres Cervantes [e], Lennart Blomqvist [f], Regina G.H. Beets-Tan [g], Colette B.M. van den Broek [b], Gina Brown [h], Eric Van Cutsem [i], Eloy Espin [j], Karin Haustermans [k], Bengt Glimelius [l], Lene H. Iversen [m], J. Han van Krieken [n], Corrie A.M. Marijnen [o], Geoffrey Henning [p], Jola Gore-Booth [p], Elisa Meldolesi [q], Pawel Mroczkowski [r], Iris Nagtegaal [n], Peter Naredi [s], Hector Ortiz [t], Lars Påhlman [u], Philip Quirke [v], Claus Rödel [w], Arnaud Roth [x], Harm Rutten [y], Hans J. Schmoll [z], Jason J. Smith [aa], Pieter J. Tanis [ab], Claire Taylor [ac], Arne Wibe [ad], Theo Wiggers [ae], Maria A. Gambacorta [q], Cynthia Aristei [af], Vincenzo Valentini [ag]

[a] EURECCA and CCS, European Cancer Organization, European Society of Surgical Oncology, Department of Surgery, Leiden University Medical Center, The Netherlands
[b] CCS, EURECCA, Department of Surgery, Leiden University Medical Center, The Netherlands
[c] European Cancer Organization/EPAAC Catalonian Cancer Strategy Unit, Department of Health, and IDIBELL, University of Barcelona, Spain
[d] Epidemiology, Erasmus MC Rotterdam, and Research Department, Comprehensive Cancer Centre South, Eindhoven, The Netherlands
[e] Executive Board European Society Medical Oncology, Institute of Health Research INCLIVA, University of Valencia, Spain
[f] European Society Radiology, Department of Diagnostic Radiology, Karolinska University Hospital and Danderyds Hospital, Stockholm, Sweden
[g] European Society Radiology, Department of Radiology, Maastricht University Medical Center, Maastricht, The Netherlands
[h] European Society Radiology, Department of Radiology, The Royal Marsden NHS Foundation Trust, Fulham Road, London, UK
[i] European Society Medical Oncology, EuropaColon, Digestive Oncology Unit, University Hospital Gasthuisberg, Leuven, Belgium
[j] Colorectal Surgery Unit, Hospital Valle de Hebron, Autonomous University of Barcelona, Barcelona, Spain
[k] ESTRO, EORTC, Department of Radiation Oncology, University Hospitals Leuven Campus Gasthuisberg, Leuven, Belgium
[l] ESTRO, Department of Radiology, Oncology and Radiation Sciences, Uppsala University, Uppsala, Sweden
[m] Aarhus University Hospital, Department of Surgery, Aarhus, Denmark
[n] European Society Pathology, Department of Pathology, Radboud University Nijmegen Medical Center, Nijmegen, The Netherlands
[o] ESTRO, Department of Clinical Oncology, Leiden University Medical center, The Netherlands
[p] EUROPAColon, Unit 5, Deans Farm, Stratford sub Castle, Salisbury SP1 3YP, UK
[q] Cattedra di Radioterapia, Università Cattolica S. Cuore, Rome, Italy
[r] ESCP, Department of General, Visceral and Vascular Surgery, Otto-von-Guericke University of Magdeburg, Germany
[s] European Society of Surgical Oncology, Department of Surgery, Institute of Clinical Sciences, Sahlgrenska Academy at University of Gothenburg, Sahlgrenska University Hospital, Gothenburg, Sweden
[t] Spanish Society of Surgeons, ESCP, Department of Surgery, Public University of Navarra, Spain
[u] European Society of Surgical Oncology, ESCP, Department of Surgery, Uppsala University Hospital, Uppsala, Sweden
[v] European Society Pathology, Yorkshire Cancer Research Centenary Pathology and Tumour Biology, Leeds Institute of Cancer studies and Pathology, Leeds University, Leeds, UK

☆ For all figures and a full reference list please access this article online at http://dx.doi.org/10.1016/j.ejca.2013.06.048.

0959-8049/5 - see front matter © 2013 Elsevier Ltd. All rights reserved.
http://dx.doi.org/10.1016/j.ejca.2013.06.048

Вовед

- Мултидисциплинарна консензус конференција за колоректален карцином
- Декември 2012
- Перуџа Италија

ESCP European Society of COLOPROCTOLOGY

ESMO GOOD SCIENCE BETTER MEDICINE BEST PRACTICE European Society for Medical Oncology

esso THE EUROPEAN SOCIETY OF SURGICAL ONCOLOGY

ESR EUROPEAN SOCIETY OF RADIOLOGY

ESTRO European Society for RADIOTHERAPY & ONCOLOGY

European Society of Pathology

ECCO EUROPEAN CANCER ORGANISATION

EUROPEAN ONCOLOGY NURSING SOCIETY

EuropaColon

Дефиниција

- Широк консензус
  (>80% од учесници) ★★★
- Умерен консензус
  (од 71% до 80% од учесници) ★★
- Минимален консензус
  (од 51% до 70% од учесници) ★

Фактори на ризик

- Црвено месо и производи од месо, алкохол (посебно кај мажи) и гојазност го зголемуваат ризикот

  Continuous Update Project. Colorectal cancer report, 2011: food, nutrition, physical activity and the prevention of colorectal cancer. Washington: World Cancer Research Fund/American Institute for Cancer Research; 2011.

- Пушење го зголемува ризикот гледано долгорочно

  Liang, P.S., Chen, T.Y., and Giovannucci, E. **Cigarette smoking and colorectal cancer incidence and mortality: systematic review and meta-analysis.** *Int J Cancer*. 2009; 124: 2406–2415

- Орални контрацептиви го намалуваат ризикот

  Fernandez, E., La, V.C., Balducci, A., Chatenoud, L., Franceschi, S., and Negri, E. **Oral contraceptives and colorectal cancer risk: a meta-analysis.** *Br J Cancer*. 2001; 84: 722–727

- Аспирин може да го намали ризикот

  Chan, A.T., Arber, N., Burn, J. et al. **Aspirin in the chemoprevention of colorectal neoplasia: an overview.** *Cancer Prev Res (Phila)*. 2012; 5: 164–178

Дијагноза

- При сомнеж за КК се препорачува:
- физикален преглед,
- семејна анамнеза за колоректален карцином, полипи и други карциноми,
- одредување на CEA
- <u>Колоноскопија</u> - метода од прв избор;
  - биопсија,
  - полипектомија,
  - тетоважа ма местото на туморот,
  - колоноскопијата>сигмоидоскопија-проксимални лезии.

Дијагноза

- CT колонографија (виртуелна колоноскопија) е дијагностичка метода од втор ред на избор кај пациенти со некомплетна колоноскопија,
- Иригографија е дијагностичка метода од трет ред кај пациенти (без опструкција) кога колоноскопијата не е можна или контраиндицирана и витруелната колоноскопија не е достапна.

Дијагноза-алгоритам

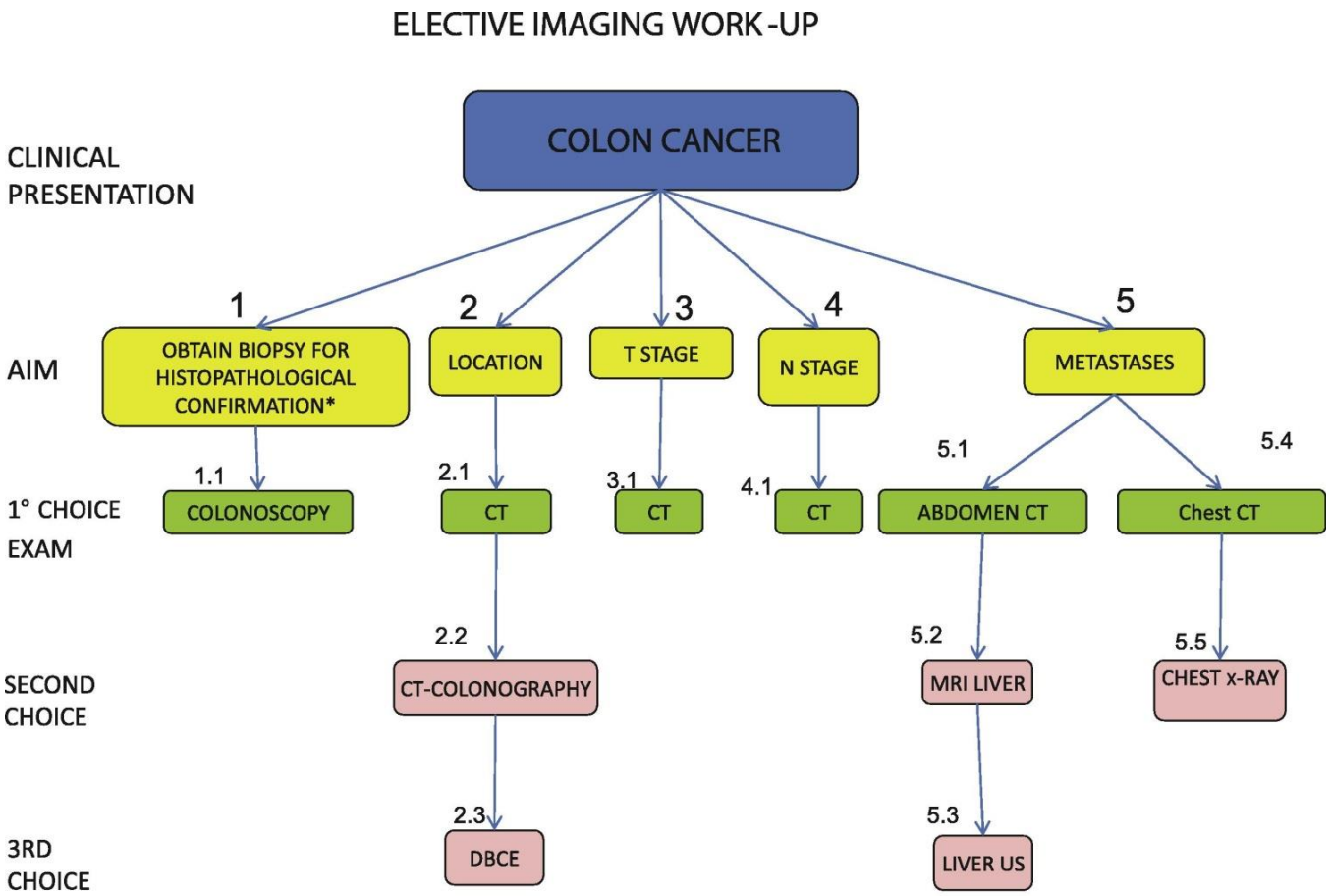

* In obstructive colon cancer/emergency cases, biopsy could be omitted but CT abdomen is a minimal staging

Патохистолошки наод - R

Minimal requirements of the pathological exam.
Grade of cancer
Depth of penetration and extension to adjacent structure(s) (T)
Number of regional lymph nodes evaluated
Number of positive regional lymph nodes (N)
Assessment of the presence of distant metastases to other organs, the peritoneum of an abdominal structure or in non-regional lymph nodes (M)
The status of the margins (proximal, distal and radial margin)
Lymphatic and vascular invasion
Perineural invasion
Extra-nodal tumour deposits

Патохистолошки наод - R

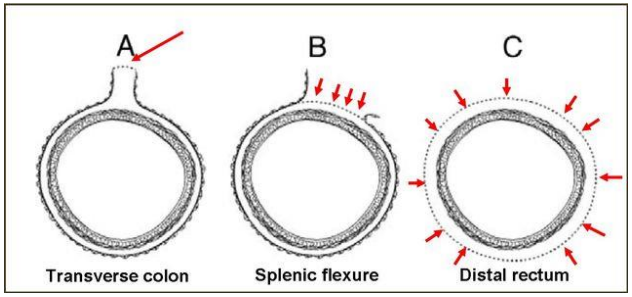

- Опис на проксимална, дистална и радијална маргина (мезоколична /мезентерична).
- Радијалната маргина претставува пресечена не перитонеалнизирана површина која е креирана од хирургот при ресекцијата.
- Радијална дистанца е растојание од туморот до радијална маргина.
- Кај сегменти на колон кои се комплетно интраперитонеални радијалната маргина е единствено релевантна.

Minimal requirements of the pathological exam.
Grade of cancer
Depth of penetration and extension to adjacent structure(s) (T)
Number of regional lymph nodes evaluated
Number of positive regional lymph nodes (N)
Assessment of the presence of distant metastases to other organs, the peritoneum of an abdominal structure or in non-regional lymph nodes (M)
The status of the margins (proximal, distal and radial margin)
Lymphatic and vascular invasion
Perineural invasion
Extra-nodal tumour deposits

Патохистолошки наод - R

- Чиста ресекциона маргина со адекватна лимфаденектомија е облигаторна за да се избегне локорегионален рецидив и туморска расевка
  - R0 микроскопски негативна маргина,
  - R1 микроскопски позитивна маргина без макроскопски резидуална болест,
  - R2 некомплетна ресекција со макроскопски резидуална болест

Minimal requirements of the pathological exam.
Grade of cancer
Depth of penetration and extension to adjacent structure(s) (T)
Number of regional lymph nodes evaluated
Number of positive regional lymph nodes (N)
Assessment of the presence of distant metastases to other organs, the peritoneum of an abdominal structure or in non-regional lymph nodes (M)
The status of the margins (proximal, distal and radial margin)
Lymphatic and vascular invasion
Perineural invasion
Extra-nodal tumour deposits

Патохистолошки наод - R

- Како последица на некомплетна ресекција или агресивна биологија на туморот локорегионалниот рецидив може да се јави на :
  - сутурната линија или анастомоза (перианастомотичен),
  - мезентериумот или нодалниот базен (мезентеричен/нодален),
  - ретроперитонеум
  - перитонеум

Minimal requirements of the pathological exam.
Grade of cancer
Depth of penetration and extension to adjacent structure(s) (T)
Number of regional lymph nodes evaluated
Number of positive regional lymph nodes (N)
Assessment of the presence of distant metastases to other organs, the peritoneum of an abdominal structure or in non-regional lymph nodes (M)
The status of the margins (proximal, distal and radial margin)
Lymphatic and vascular invasion
Perineural invasion
Extra-nodal tumour deposits

Патохистолошки наод - Т

- При макроскопска перфорација на туморот, стадиумот се третира како pT4

Minimal requirements of the pathological exam.
Grade of cancer
Depth of penetration and extension to adjacent structure(s) (T)
Number of regional lymph nodes evaluated
Number of positive regional lymph nodes (N)
Assessment of the presence of distant metastases to other organs, the peritoneum of an abdominal structure or in non-regional lymph nodes (M)
The status of the margins (proximal, distal and radial margin)
Lymphatic and vascular invasion
Perineural invasion
Extra-nodal tumour deposits

Патохистолошки наод - N

- Според TNM и NICE-Nationale Institute for Health and Care Excellence guidelines се препорачува остранување на најмалку 12 лимфни јазли за релевантен pN стадиум.
- Не се препорачува sentinel node procedure за колоректален карцином.

van der Zaag, E.S., Bouma, W.H., Tanis, P.J., Ubbink, D.T., Bemelman, W.A., and Buskens, C.J.**Systematic review of sentinel lymph node mapping procedure in colorectal cancer.** *Ann Surg Oncol*. 2012; 19: 3449–3459

van der Pas, M.H., Meijer, S., Hoekstra, O.S. et al. **Sentinel-lymph-node procedure in colon and rectal cancer: a systematic review and meta-analysis.** *Lancet Oncol*. 2011; 12: 540–550

- Во случај на остранување на помалку од 10 јазли, пациентот треба да се смета за високоризичен и се упатува на адјувантна терапија.

Minimal requirements of the pathological exam.
Grade of cancer
Depth of penetration and extension to adjacent structure(s) (T)
Number of regional lymph nodes evaluated
Number of positive regional lymph nodes (N)
Assessment of the presence of distant metastases to other organs, the peritoneum of an abdominal structure or in non-regional lymph nodes (M)
The status of the margins (proximal, distal and radial margin)
Lymphatic and vascular invasion
Perineural invasion
Extra-nodal tumour deposits

Лапароскопска/Отворена резекција

- Еднакви резултати во однос на disease-free survival и вкупното преживување.
- Недостатоци на лапароскопијата се:
  - подолга крива на учење,
  - подолго траење на операција,
  - повисоки трошоци.
- Рана конверзија кон отворена има еднаков успех како отворена ресекција.
- Индикација за лапароскопска ресекција не зависи од стадиум и комбинирана сегментална ресекција и метастазектомија може безбедно да се изведе во искусни центри.

Акутна опструкција

- Итна операција или стентирање-заедничка одлука на хирургот и гастроентерологот.
- Кога се размислува за поставување на стент треба да се направи СТ на граден кош, абдомен и карлица.
- Кај десностранa колонична обструкција, клинички или радиолошки знаци за перфорација не се препорачува поставување на стент.
- Не се препорачува дилатација на туморот пред да се пласира стент
- Во палијативни услови еднакво е преживување меѓу стентирање и ресекција

Третман-алгоритам

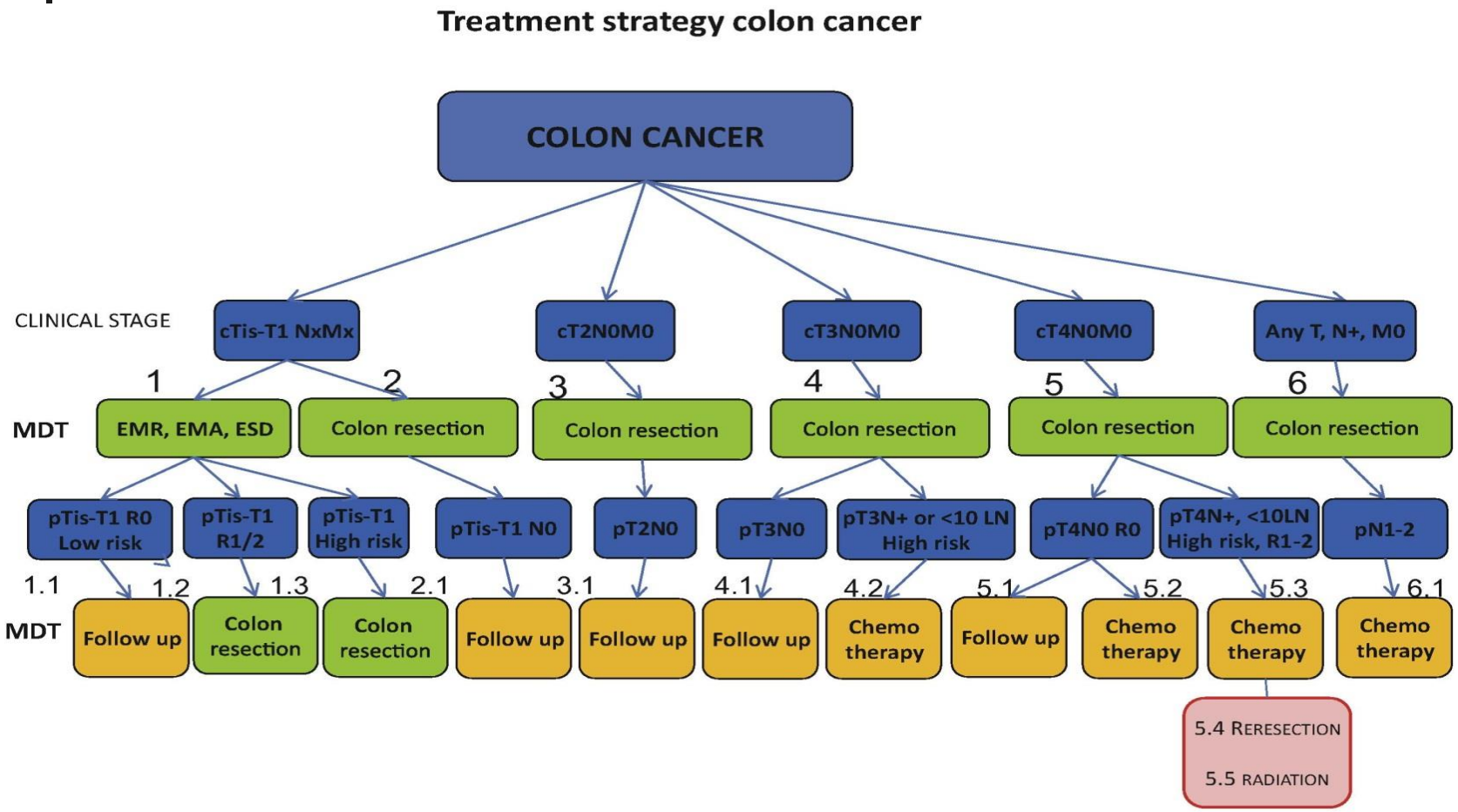

Третман-алгоритам

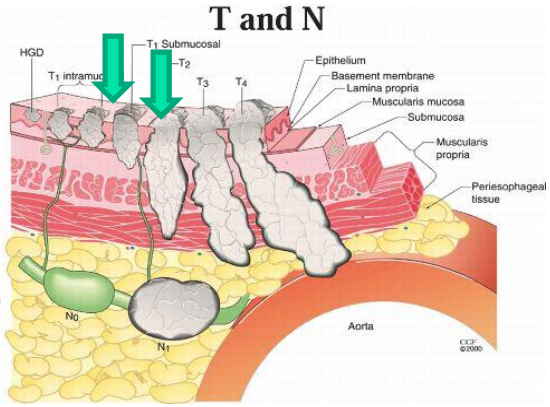

pT1-T2 стадиум

- R0 полипектомија е доволна:
  - кај pTis и pT1N0M0
  - градус 1 и 2 аденокарциноми
  - без лимфоваскуларна инвазија.
- Напреднати ендоскопски техники:
- EMR ендоскопска мукозна ресекција,
- ESD ендоскопска субмукозна дисекција
- EMA ендоскопска мукозна аблација

  се алтернативи на колектомија кај ран карцином Tis-T1

- Ресекција кај T2Nx

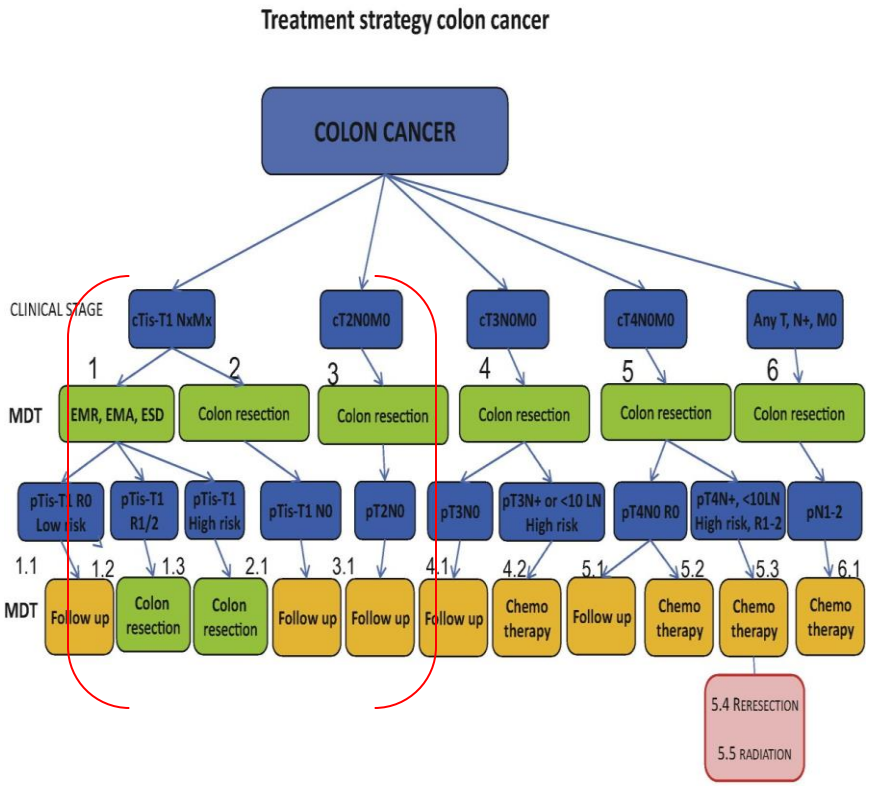

Третман-алгоритам

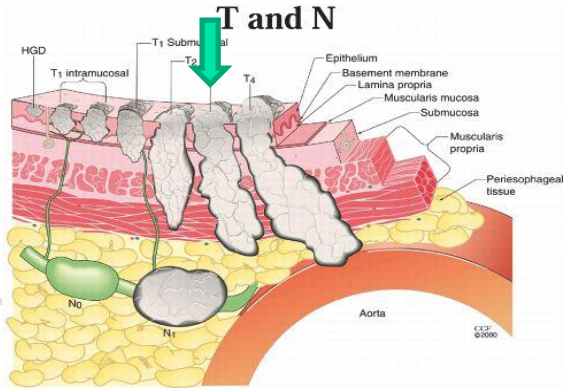

pT3N0M0 стадиум

- Треба да се размисли за адјувантна хемотерапија:
- <10 јазли,
- лимфоваскуларна инвазија,
- кај пациенти со висок ризик <u>high risk stage II</u> карцином на колон:pT4, <10 лимфни јазли кои се анализирани, лимфна и васкуларна инвазија, лош туморски градус, голема должина на туморот, перфорација на туморот.

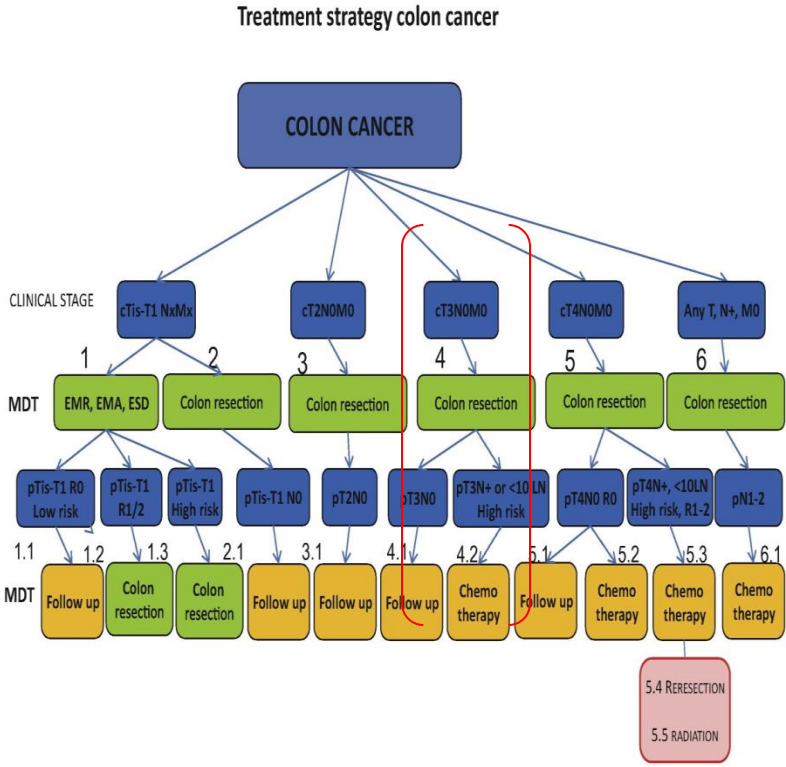

Третман-алгоритам

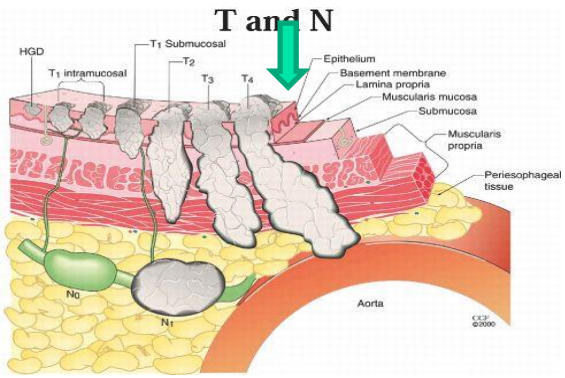

pT4N0M0 стадиум

- Stage II карцином на колон - en bloc ресекција на туморот со лимфаденектомија.

- Да се размисли за адјувантна хемотерапија со најмалку 5-FU

- Не се препорачува неоадјувантна терапија за локално напреднат колон карцином.

- Може да се третира со адјувантна радиотерапија во одберени случаи каде се очекува локален рецидив (инвазија на соседни органи, перфорација, фистула, R2 ресекција, невозможна ресекција)

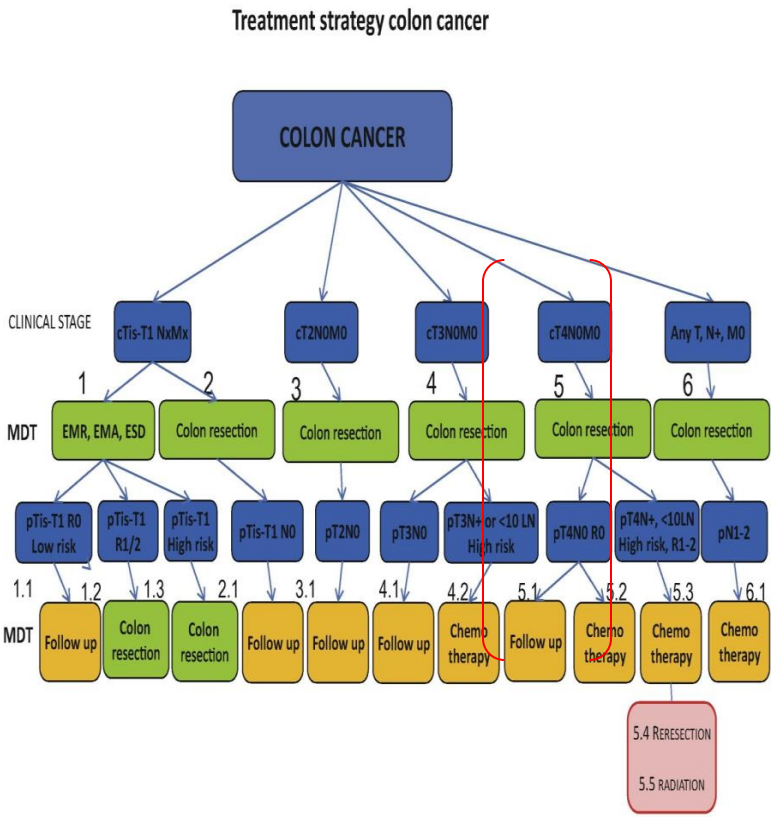

Третман-алгоритам

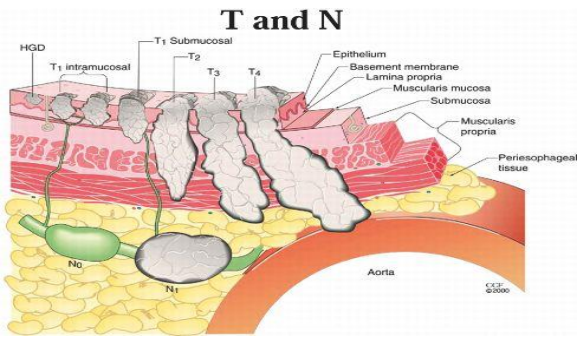

AnyTN1-2M0 стадиум

- En bloc ресекција на туморот со лимфаденектомија.
- Адјувантна хемотерапија- облигаторна.
- Не се препорачува неоадјувантна хемотерапија освен во рамки на клинички испитувања.

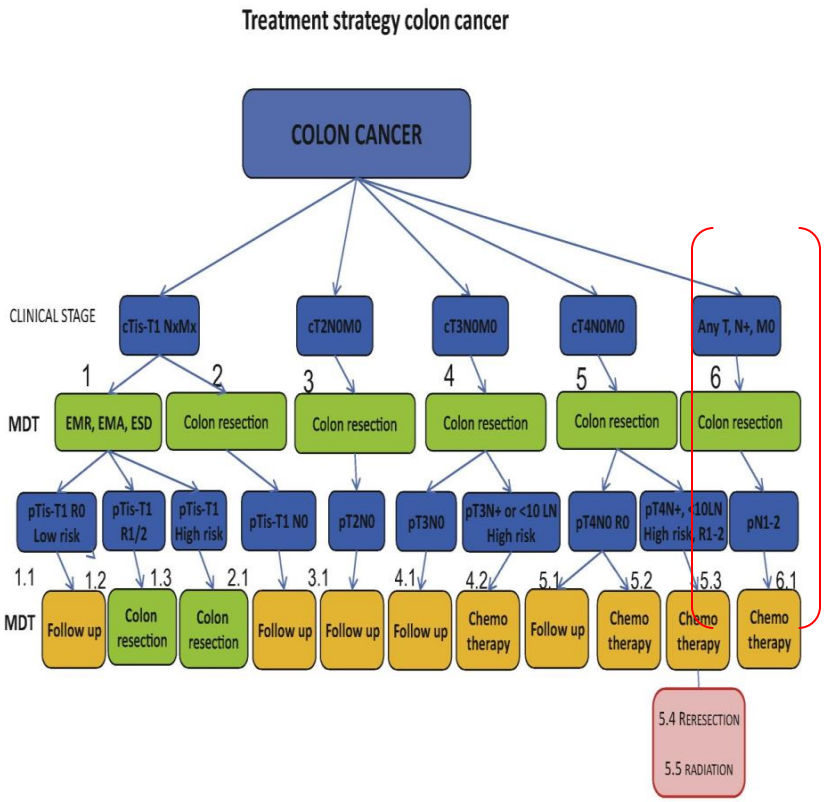

Colon: Follow up

- Мезентеричниот или нодалниот рецидив има полоша прогноза во однос на перианастомотичниот рецидив.
- 80% од сите рецидиви се јавуваат во текот првите 3 години постоперативно.
- Се препорачува контролна колоноскопија 2 години по операцијата.
- Кај пациенти со ран карцином не се препорачува CT, PET-scan на абдомен како рутинска инвестигација за следење.

Дијагностички алгоритам-ректум

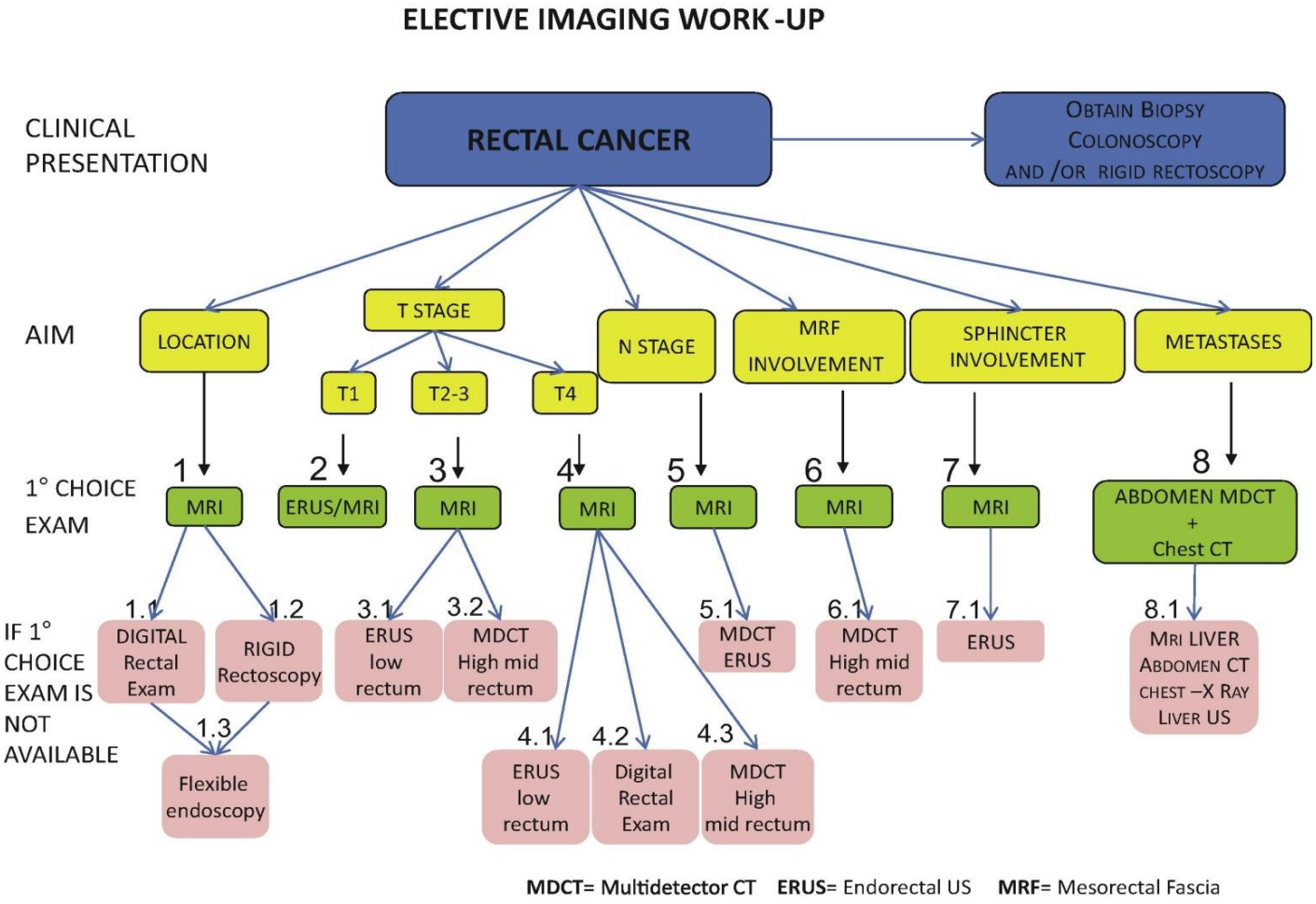

Ректум:Т cT1 vs cT2

- Ендоректален УЗ (ERUS) се смета за најпрецизна дијагностичка метода за проценка на туморска пенетрација во ректалниот ѕид дури и кај големи вилозни лезии.
- ERUS не се препорачува за високи или обструирачки лезии.

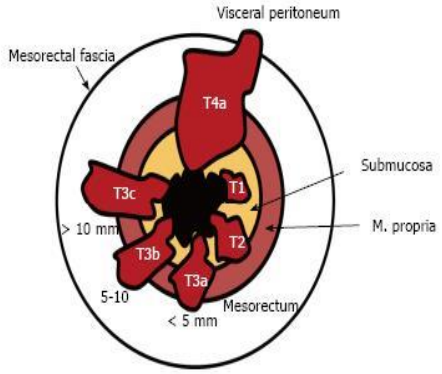

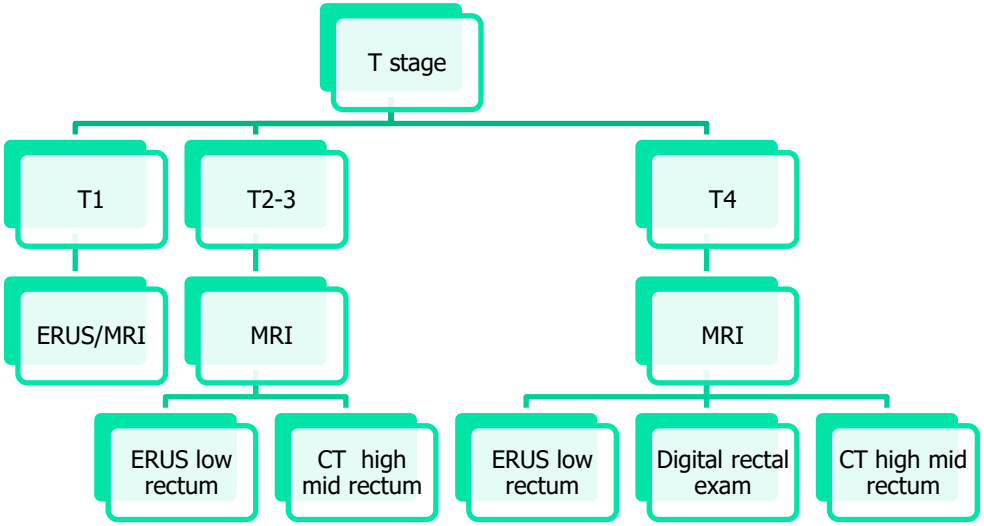

Ректум:Т cT2 vs cT3 ?

- MRI - метода на избор.
- Главен недостаток е проблем во разликување меѓу Т2 и Т3а, како резултат на overstaging на Т2 поради дезмопластична реакција на перитуморното ткиво

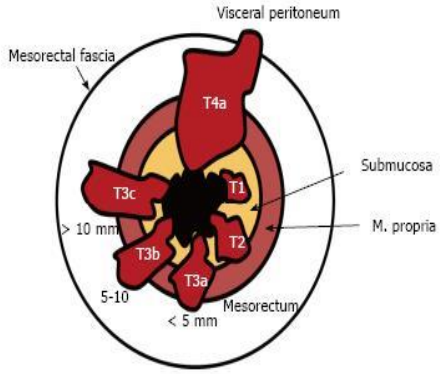

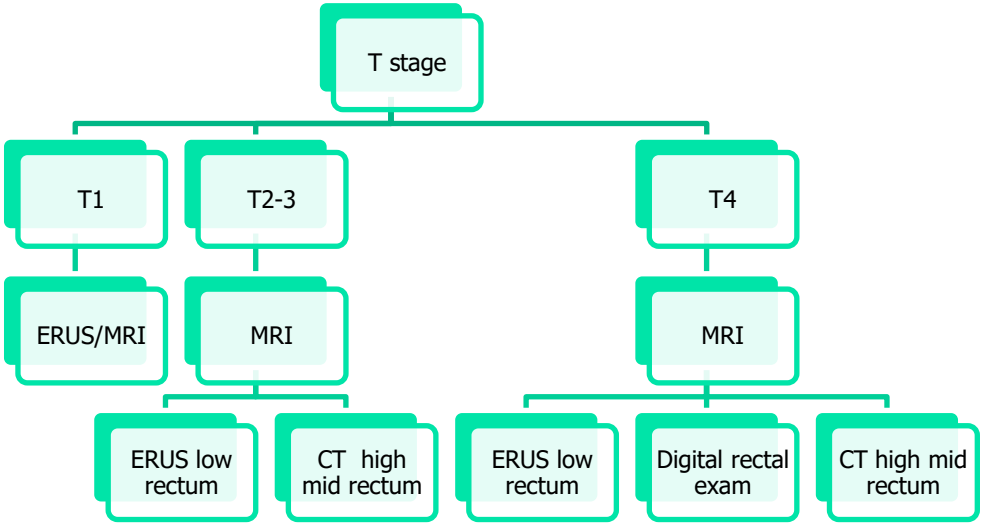

Ректум:Т cT3

- Т3 туморите вршат инвазија во периректалната масно ткиво.
- Според МРИ карактеристики се класифицираат

- 1.мрТ3а, 1mm>,
- 2.mrT3b, 1-5mm,
- 3.mrT3c, 6-15mm,
- 4.mrT3d, 15mm<.

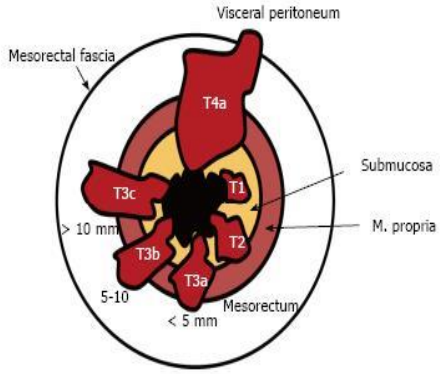

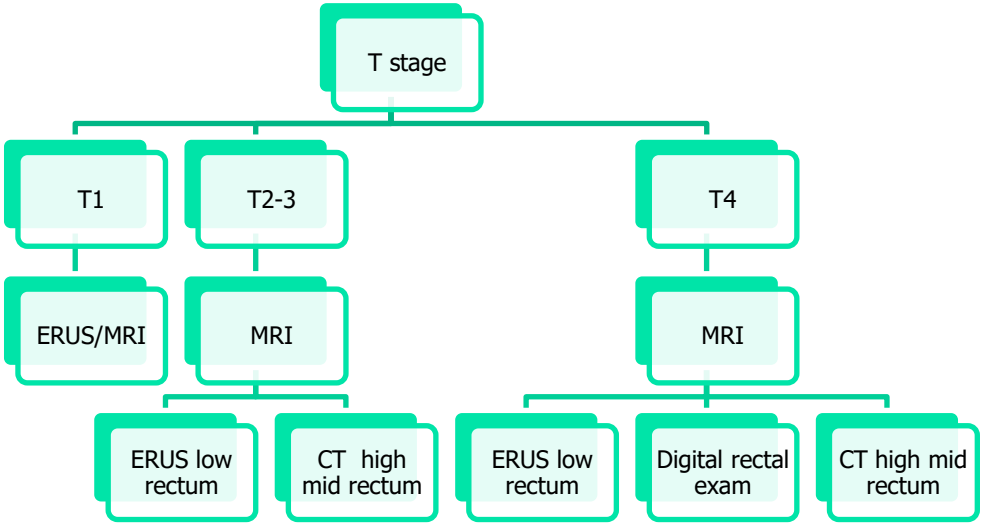

Ректум:Т cT3vscT4

- ЕРУС сесмета за непрецизен во дистинкција помеѓу bulky T3 и T4.
- Горен и среден ректум се препорачува КТ , за долен ректум МРИ.

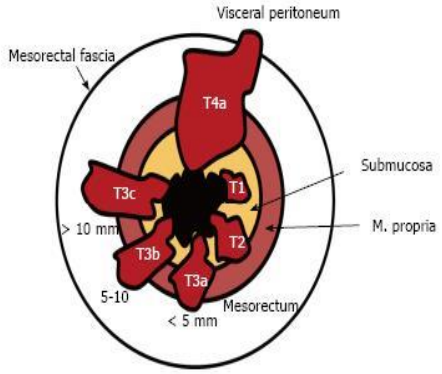

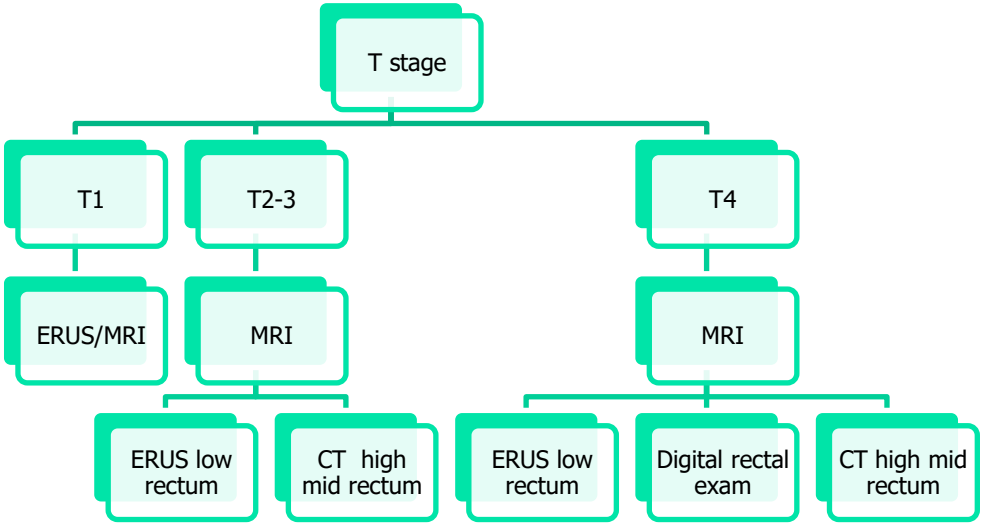

Тераписки алгоритам cT1N0M0

- ТЕМ (трансанална ендоскопска микрохирургија) е сврзана со помали аноректални и генитоуринарни дисфункции.
- Услов за локална ексцизија е: неопструирачки тумор,
- <½ од циркумференца
- <4цм
- Ако патохистологија покаже висок ризик за метастази во лимфни јазли (лошо диференциран тумор, крвна или лимфатична инвазија, длабина на инвазија) се препорачува ТМЕ,
- За хемотерапија постои умерен консензус
- За хеморадиотерапија постои минимален консензус.

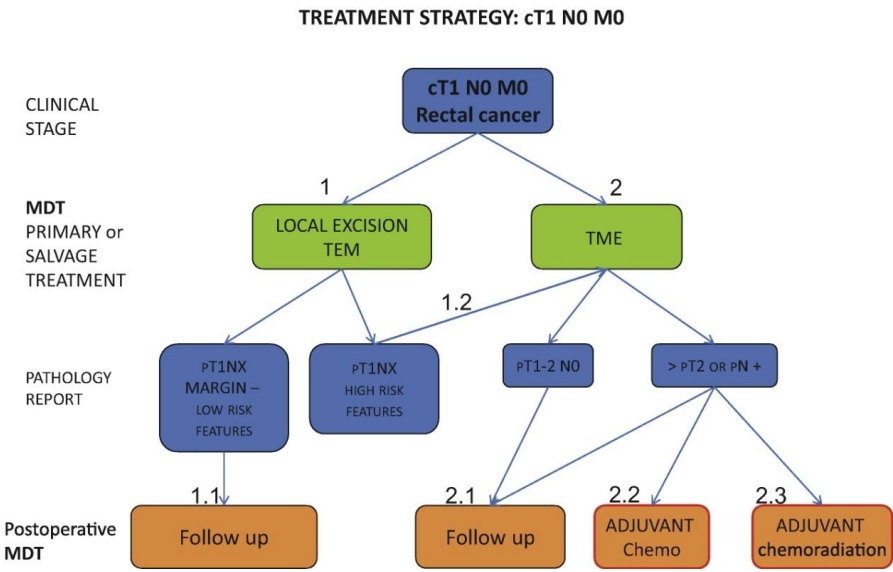

Тераписки алгоритам cT2N0m0

- Ако ТМЕ покаже Т1, Т2, N0, следење.
- Ако ТМЕ има pT3, негативна маргина и pN0, се препорачува следење.
- При Т2 со N+ или Т3 со R+ со минимален консензус следење, а нема консензус за хемо и хеморадиотерапија и одлучува мултидисциплинарен онколошки тим.

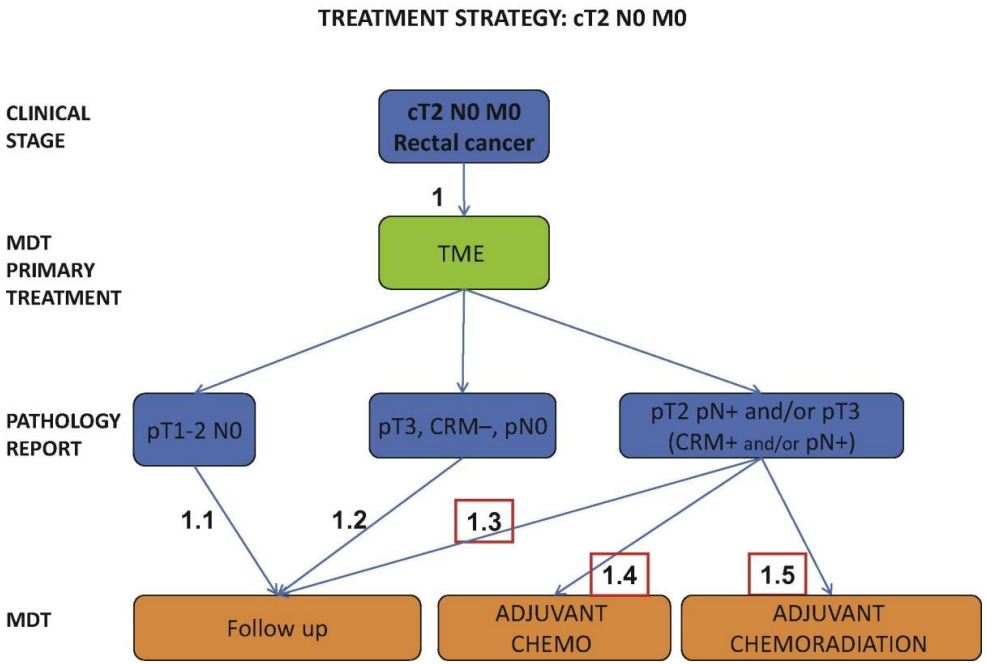

Тераписки алгоритам MRF горен/среден cT3N0m0

- За тераписки алгоритам кај тумор на горен и среден ректум битни се T и N stage, локација (предна, латерална, постериорна) висината на туморот, големината, степенот на екстрамурален раст и вештина на хируршкиот тим.
- За тумори на горен ректум, PME парцијална мезоректална ексцизија од 5 цм под долниот раб.
- Умерен консензус за чекори 2 и 3, 2.2 2.3
- Минимален консензус за чекори 1.2, 1.4, 3.4
- Не е постигнат консензус за чекори 1.3 и 3.2

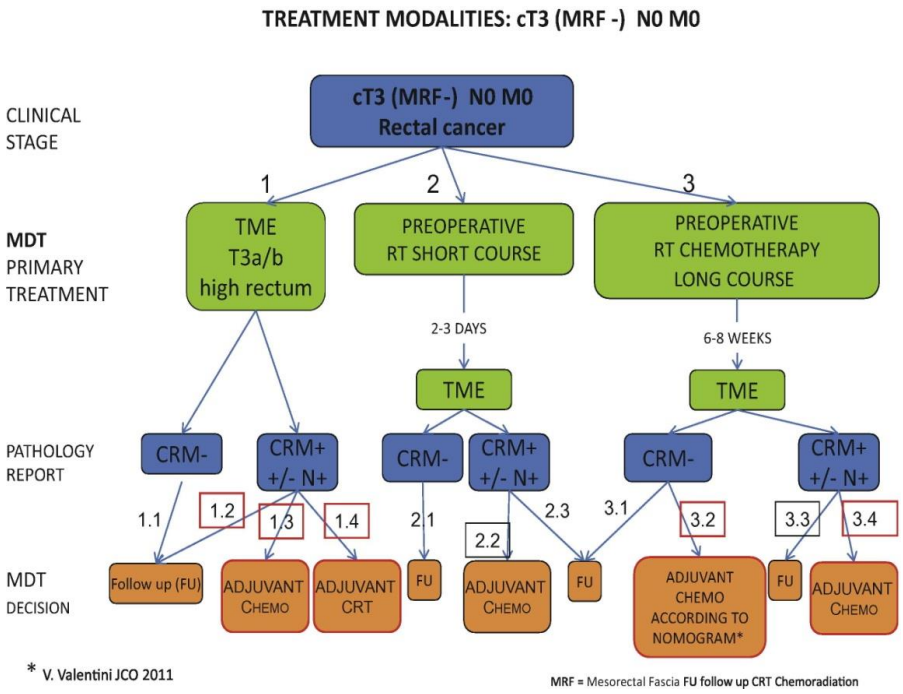

Тераписки алгоритам MRF- низок ректум cT3N0m0

- Short course RT е помалку токсична и поефтина.
- Се размислува за презервација на сфинктерот доколку туморот не го инфилтрира карличното дно и пациентот е континентен предоперативно.
- Секогаш е индицирана TME

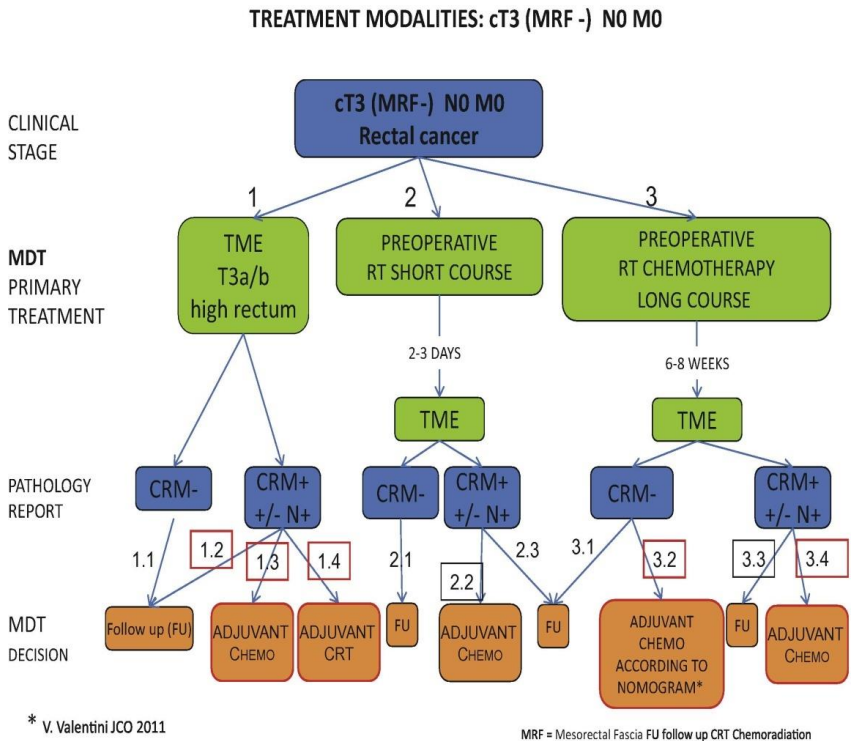

Тераписки алгоритам MRF- cT3 N1-2 M0

- Минимален консензус е постигнат да се упатат на постоперативна CRT случаи со позитивна CRM кај кои не е ординирана предоперативна RT.
- Минимален консензус е постигнат дека предоперативната CRT влијае на дистантни метастази и вкупното преживување.
- Не е постигнат консензус за случаи со cT3N0 кај кои патохистолошкиот наод покажал pN+ и адјувантна терапија треба да се разгледува од мултидисциплинарен тим

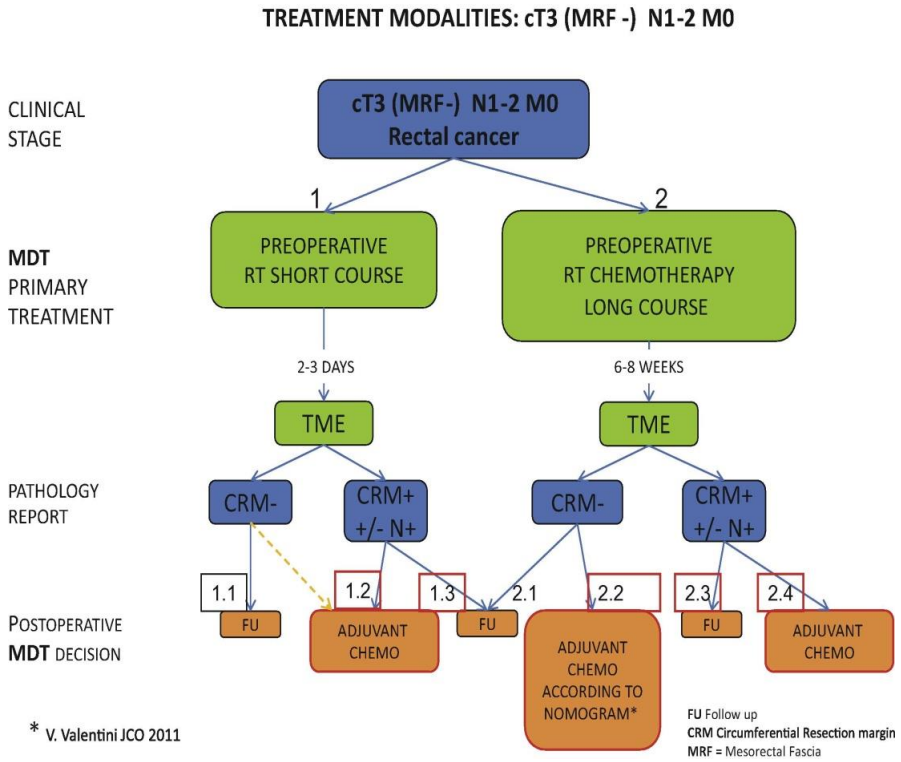

Тераписки алгоритам
cT3 N1-2 M0 MRF+
cT4 N0-2 M0

- Се препорачува CRT пред TME за да се постигне shrikage на туморот, за MRF +, пациенти со висок ризик од развој на локален или далечен рецидив.
- Локално напреднати тумори се дефинираат како тумори кои се шират надвор од ректалниот ѕид со инфилтрација на околните органи или структури и/или перфорација на висцералниот перитонеум
- Кај пациенти кај кои општата состојба не дозволува long course CRT , се препорачува short course RT проследено со одложена ресекција и доведува до значително downstaging, downsizing и веројатно R0 ресекција
- Со умерен консензус е договорено дека cT4 можат да бидат ресектибилни, потенцијално ресектибилни по иницијација на RT и нересекитибилни.

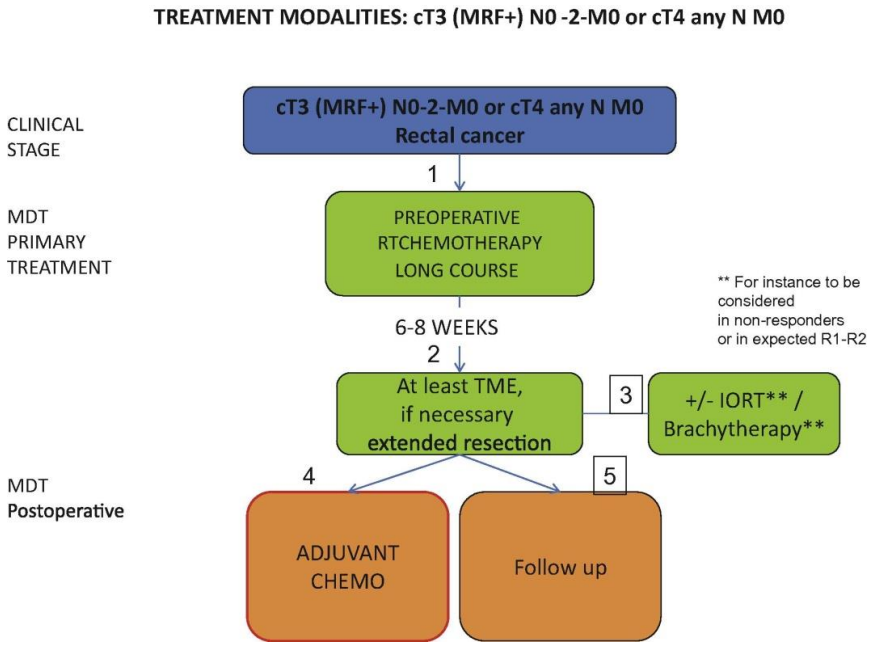

Rectum: Follow up

- Ран локализиран РК

(APR, TME)
Колоноскопија по 3 години, да се повторува на секои 5 години

(локална ексцизија).
дигитална ректална егзаминација, сигмоидоскопија секои 3 месеци првите 2 години, секои 4 месеци третата година и секои 6 месеци следните две години

- Среден и локално напреднат РК
  - CEA
  - Колоноскопија
  - CT на абдомен и граден кош

Метахрони ректални метастази

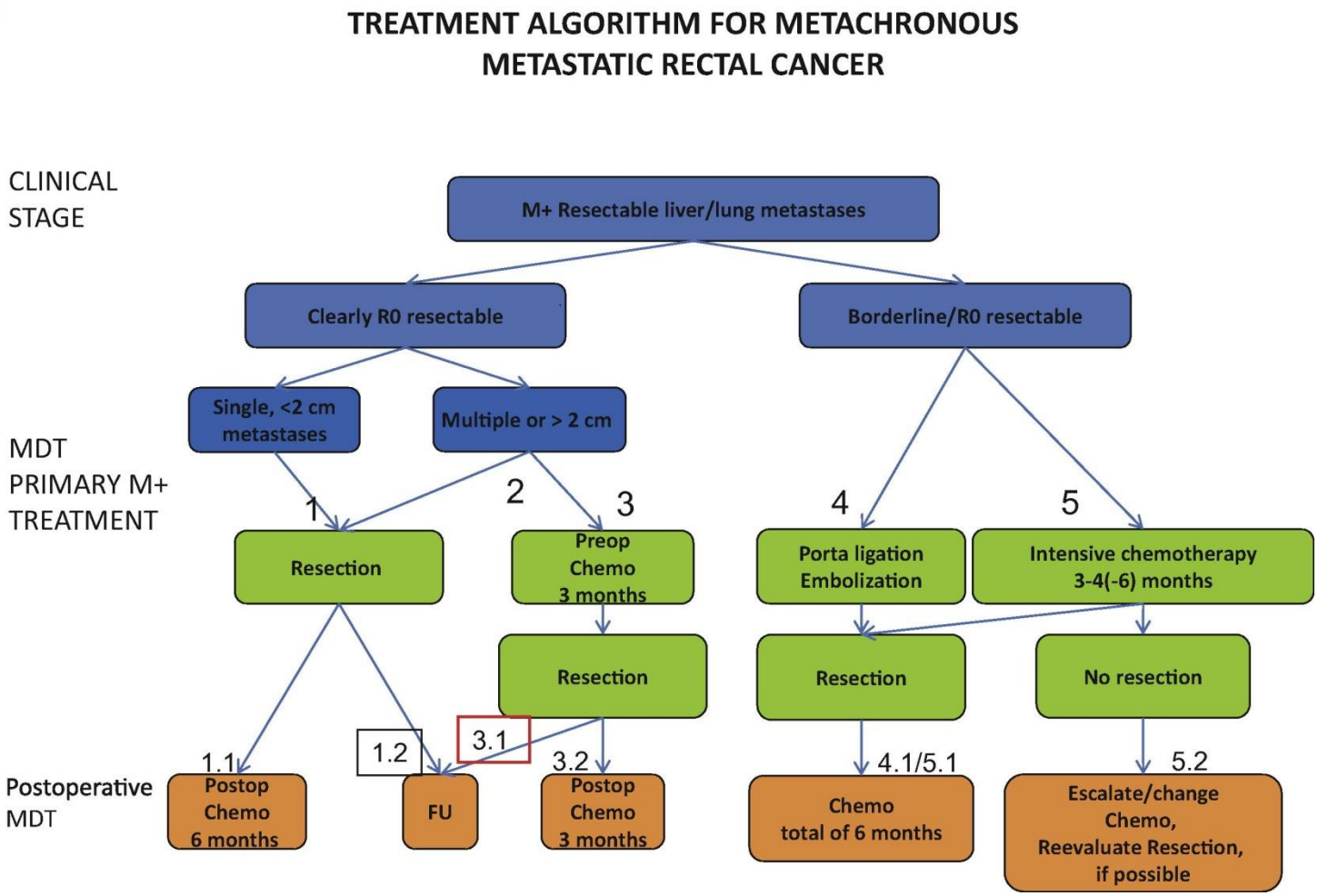

Синхрони резектабилни колоректални метастази

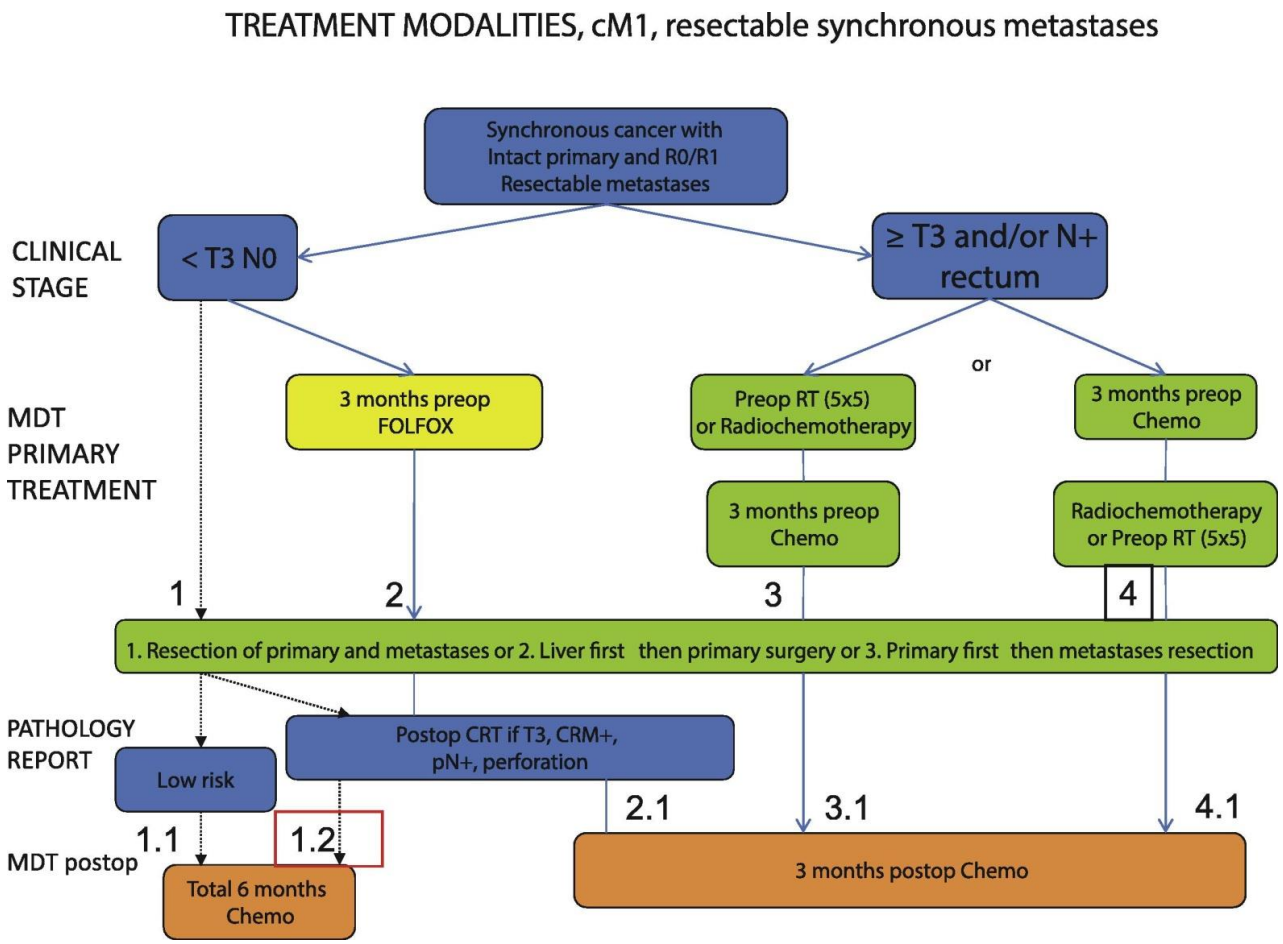
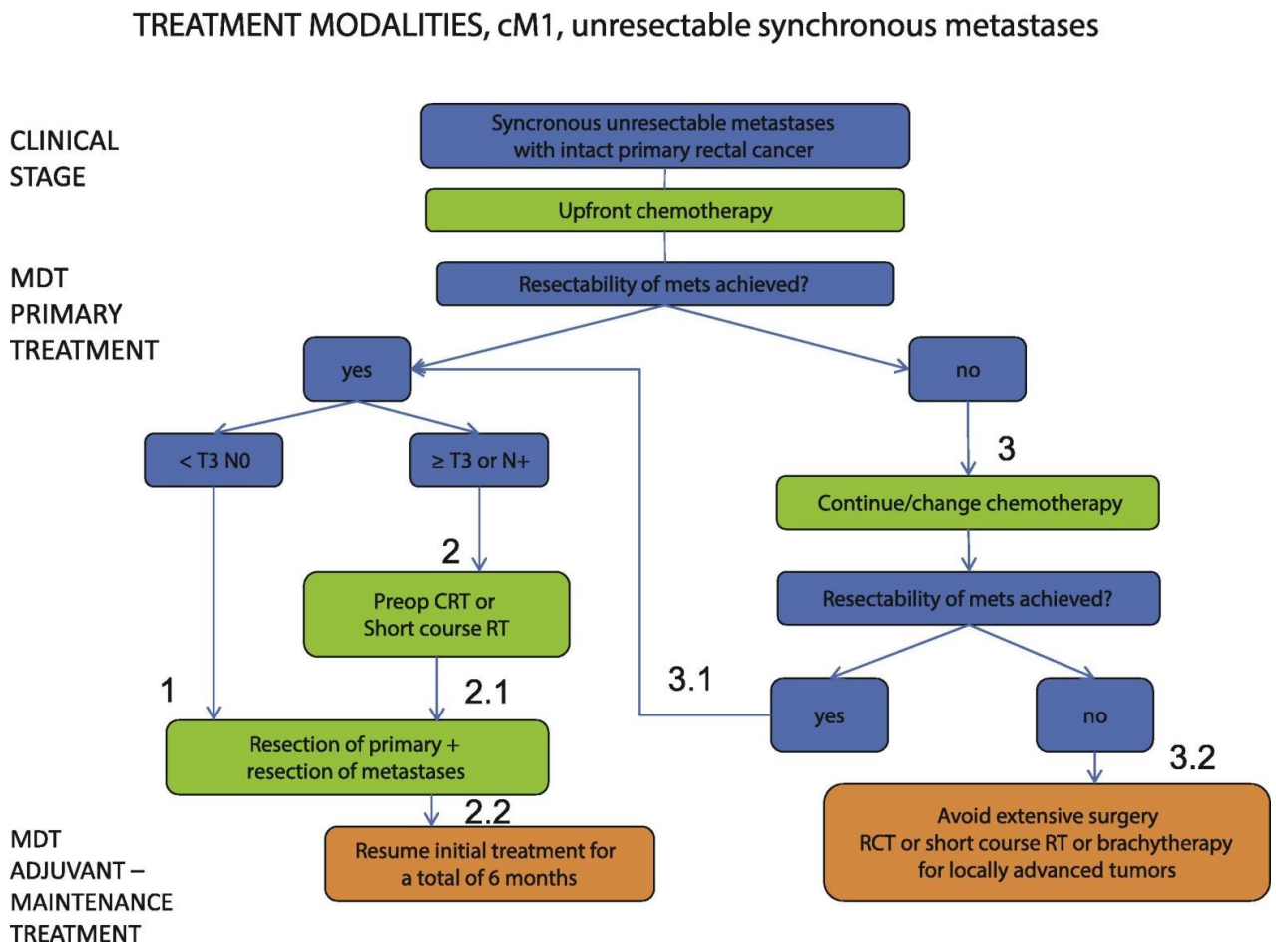
Нерезектабилни синхрони ректални метастази